

Análise Clínica No.005069643
Nome.....: DASH AB DO EMPORIUM DOS CAES
Especie.....: CANINA
RAÇA.....:BORDER COLLIE
Sexo.....: MACHO
Idade.....: 1 Ano(s)
MICROCHIP/RG..:

Data de Coleta: 24/07/2020
Prop.....: SARAH DIOGENES MENDONÇA DE
MATOS BRITO GOIS
Fone.....: 982226006
Clínica Vet...: SARAH GOES
Médico Vet....: SARAH D.M.DE M.B.GOES
CRMV.....: 3212
Data de conclusão do laudo..: 24/07/2020

REGIÃO: ARTICULAÇÕES COXOFEMORAIS

POSICIONAMENTO: Radiografia em projeção ventrodorsal.

ACHADOS RADIOGRÁFICOS:

Ângulos acetabulares, segundo Norberg, medindo em torno de 102° em coxofemoral direita e 100° em coxofemoral esquerda.

Discreta incongruência entre cabeças femorais e acetábulo, bilateralmente, apresentando interlinhas radiográficas discretamente alargadas em sua margem ventral.

Acetábulo, direito e esquerdo, apresentando boa profundidade com bordos craniolaterais ponteadas e ligeiramente arredondadas.

Cabeças femorais arredondadas sem sinais de alterações morfológicas.

Colos femorais, bilateralmente, apresentando boa angulação em relação ao eixo longo de fêmur.

Articulações fêmoro-tíbio-patelares dentro dos limites da normalidade radiográfica, nesta projeção.

IMPRESSÃO DIAGNÓSTICA:

Aspectos radiográficos sugestivos de articulações próximas do normais (Grau B // H.D. +/-).

OBSERVAÇÕES:

Laudos definitivos de displasia coxofemoral são emitidos apenas para animais com 24 meses de vida completos.

Exame realizado com o paciente sob contenção química.

REGIÃO: ARTICULAÇÕES ÚMERO-RÁDIO-ULNAR DIREITA E ESQUERDA

POSICIONAMENTO: Radiografias obtidas em projeções mediolateral (decúbito lateral direito e esquerdo) e craniocaudal.

ACHADOS RADIOGRÁFICOS:

Manutenção da relação articular entre úmero, rádio e ulna direitos e esquerdos apresentando interlinhas radiográficas regulares e radiotransparentes.

Processo ancôneo de ulna direita e esquerda apresentam-se fundidos dentro dos limites da normalidade radiográfica, sem sinais de não-união.

Processos coronóides medial e lateral de rádio direito e esquerdo dentro dos limites da normalidade radiográfica sem sinais de fragmentações.

IMPRESSÃO DIAGNÓSTICA:

Aspectos radiográficos sugestivos de cotovelos livres de displasia.



Análises Clínicas - Ecodopplercardiografia - Eletrocardiografia
Endoscopia - Pressão Arterial - Radiografia - Ultrassonografia

Análise Clínica No.005069643
Nome.....: DASH AB DO EMPORIUM DOS CAES
Especie.....: CANINA
RAÇA.....:BORDER COLLIE
Sexo.....: MACHO
Idade.....: 1 Ano(s)
MICROCHIP/RG..:

Data de Coleta: 24/07/2020
Prop.....: SARAH DIOGENES MENDONÇA DE
MATOS BRITO GOIS
Fone.....: 982226006
Clínica Vet...: SARAH GOES
Médico Vet....: SARAH D.M.DE M.B.GOES
CRMV.....: 3212
Data de conclusão do laudo...: 24/07/2020

OBSERVAÇÕES:

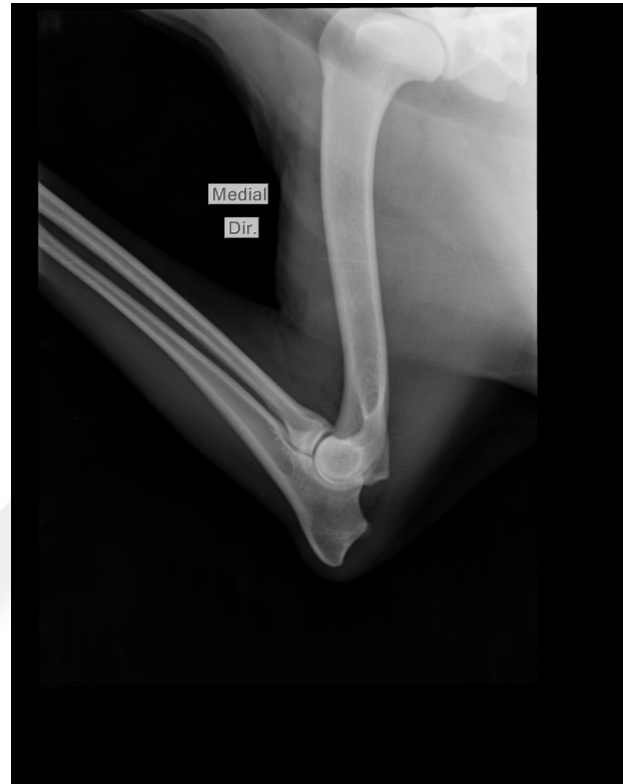
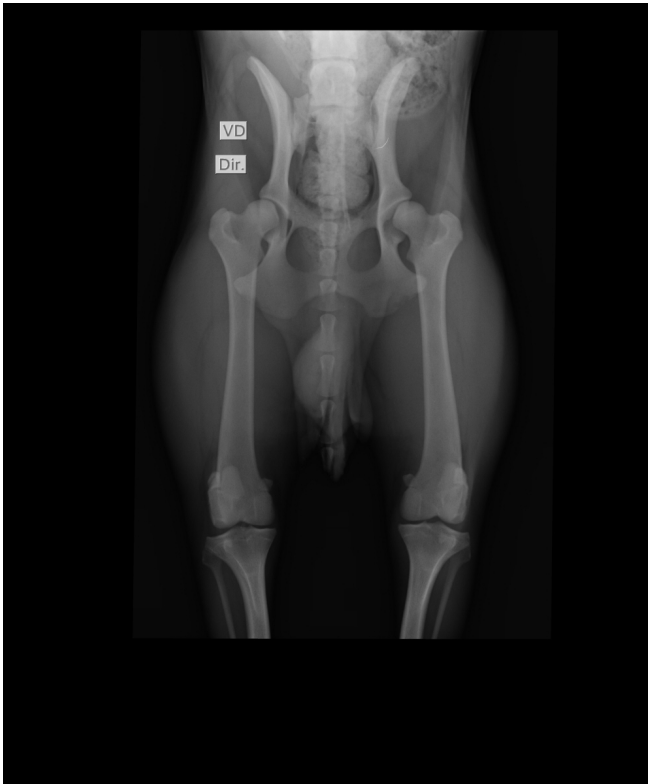Exame realizado com o paciente sob contenção química.



Antônia Iraina Mota Campos
CRMV - 1839

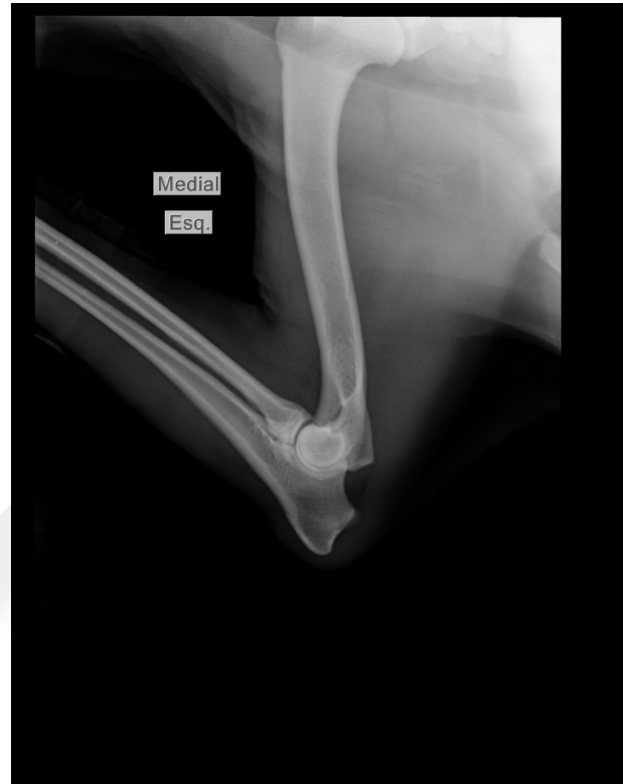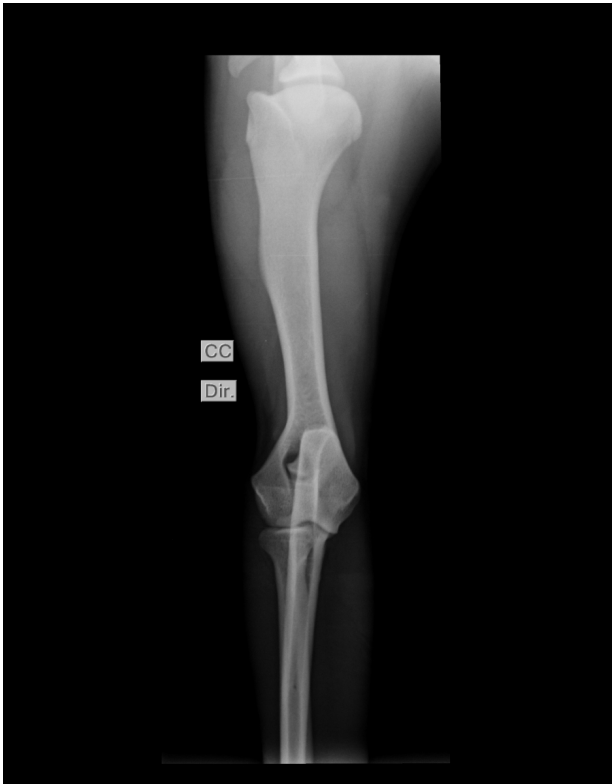Análise Clínica No.005069643
Nome.....: DASH AB DO EMPORIUM DOS CAES
Especie.....: CANINA
RAÇA.....:BORDER COLLIE
Sexo.....: MACHO
Idade.....: 1 Ano(s)
MICROCHIP/RG..:

Data de Coleta: 24/07/2020
Prop.....: SARAH DIOGENES MENDONÇA DE
MATOS BRITO GOIS
Fone.....: 982226006
Clínica Vet...: SARAH GOES
Médico Vet....: SARAH D.M.DE M.B.GOES
CRMV.....: 3212
Data de conclusão do laudo...: 24/07/2020



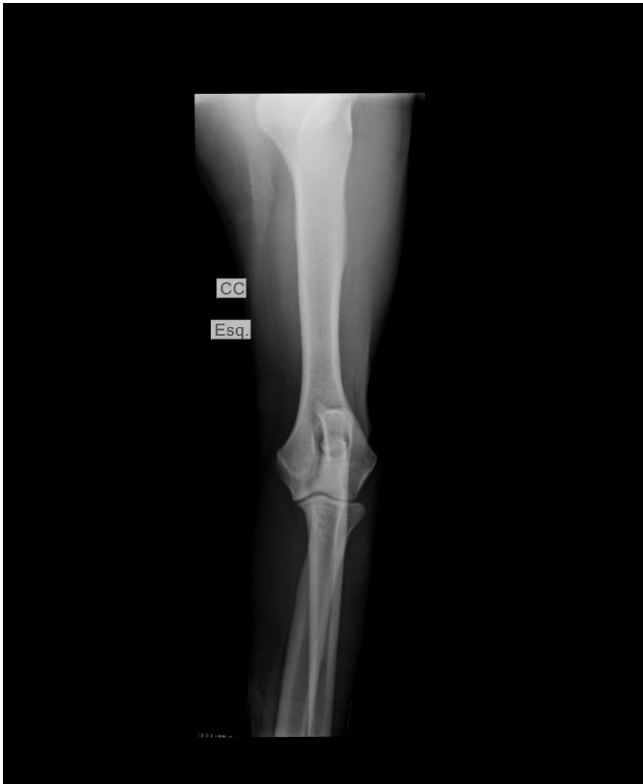Análise Clínica No.005069643
Nome.....: DASH AB DO EMPORIUM DOS CAES
Especie.....: CANINA
RAÇA.....:BORDER COLLIE
Sexo.....: MACHO
Idade.....: 1 Ano(s)
MICROCHIP/RG..:

Data de Coleta: 24/07/2020
Prop.....: SARAH DIOGENES MENDONÇA DE
MATOS BRITO GOIS
Fone.....: 982226006
Clínica Vet...: SARAH GOES
Médico Vet....: SARAH D.M.DE M.B.GOES
CRMV.....: 3212
Data de conclusão do laudo...: 24/07/2020



Análise Clínica No.005069643
Nome.....: DASH AB DO EMPORIUM DOS CAES
Especie.....: CANINA
RAÇA.....:BORDER COLLIE
Sexo.....: MACHO
Idade.....: 1 Ano(s)
MICROCHIP/RG..:

Data de Coleta: 24/07/2020
Prop.....: SARAH DIOGENES MENDONÇA DE
MATOS BRITO GOIS
Fone.....: 982226006
Clínica Vet...: SARAH GOES
Médico Vet....: SARAH D.M.DE M.B.GOES
CRMV.....: 3212
Data de conclusão do laudo...: 24/07/2020



Antônia Iraina Mota Campos
CRMV - 1839

Análise Clínica No.005069643
Nome.....: DASH AB DO EMPORIUM DOS CAES
Especie.....: CANINA
RAÇA.....:BORDER COLLIE
Sexo.....: MACHO
Idade.....: 1 Ano(s)
MICROCHIP/RG...:

Data de Coleta: 24/07/2020
Prop.....: SARAH DIOGENES MENDONÇA DE
MATOS BRITO GOIS
Fone.....: 982226006
Clínica Vet...: SARAH GOES
Médico Vet....: SARAH D.M.DE M.B.GOES
CRMV.....: 3212
Data de conclusão do laudo...: 24/07/2020

Relatório de Sedação (rx)


Animal pesou 18 Kg

Foi utilizada a seguinte medicação: Propofol (11 mL, IV, lento), Midazolam (0,4 mL, IV).

O paciente atingiu bom plano anestésico durante o exame. Apresentou ausência de reflexo palpebral, porém, somente um dos olhos rotacionado, com respiração superficial (momento de plano anestésico profundo?). Sendo normalizado brevemente. Durante o exame, apresentou breve e rápido momento de superficialização, necessitando de suplementação anestésica. Paciente obteve retorno anestésico satisfatório. Ficou em observação até ser liberado estável.

Freq cardíaca média aprox 85 a 90 bpm (com arritmia sinusal no terço final da sedação).

* Oxigênio (máscara)



Juliana de Souza Fernandes
CRMV - 2606