

## LAUDO

NOME	IDADE	ESPÉCIE	RAÇA/CLASSE	SEXO	RG	CHIP/TATUAGEM
MORNINGSTAR MORADA DOS BORDERS (LUKE)	2 anos 10 dias	CANINA	BORDER COLLIE	M		
TUTOR		TELEFONE	FICHA		DATA CADASTRO	
SARAH DIOGENES MENDONÇA DE MATOS BRITO GOIS		(88)99692-2044	33584		18/08/2023 12:15	
CLÍNICA	VETERINÁRIO		CRMV		DATA LAUDO	
SARAH GOES	SARAH D.M.DE M.B.GOES		3212		18/08/2023 18:36	

### EXAME RADIOGRÁFICO:

**Região:** Coxofemural // Cotovelos

**Projeções:** Ventrodorsal e Laterolateral // Mediolateral e Craniocaudal

### ASPECTOS RADIOGRÁFICOS DEMONSTRAM:

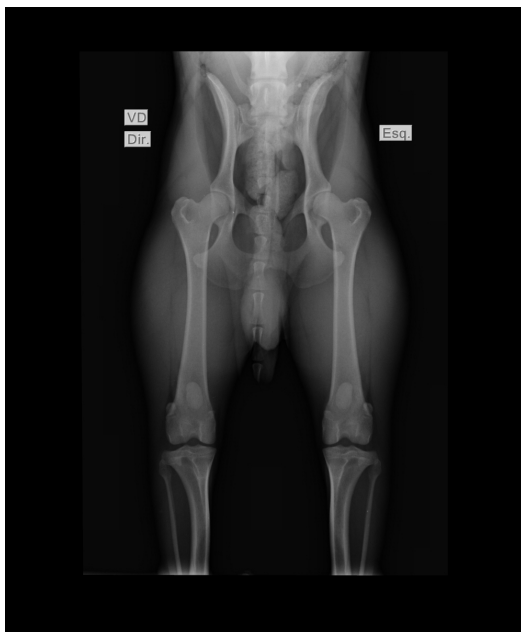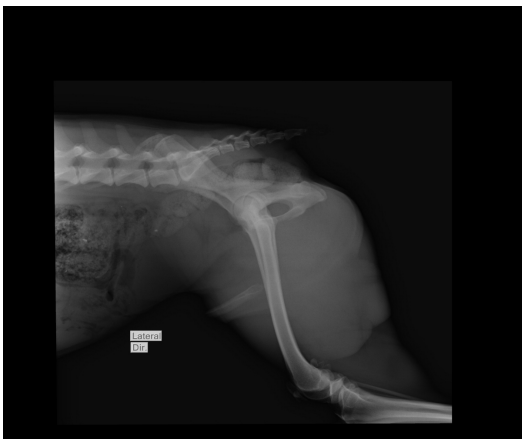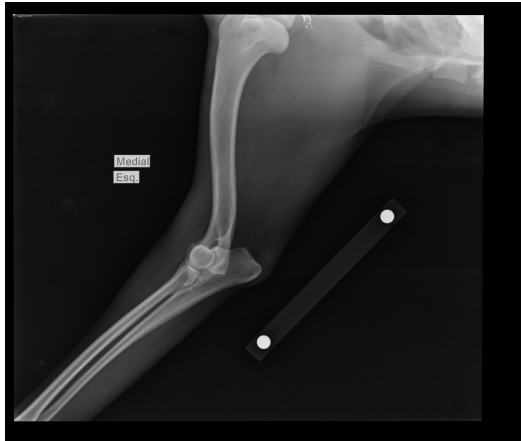
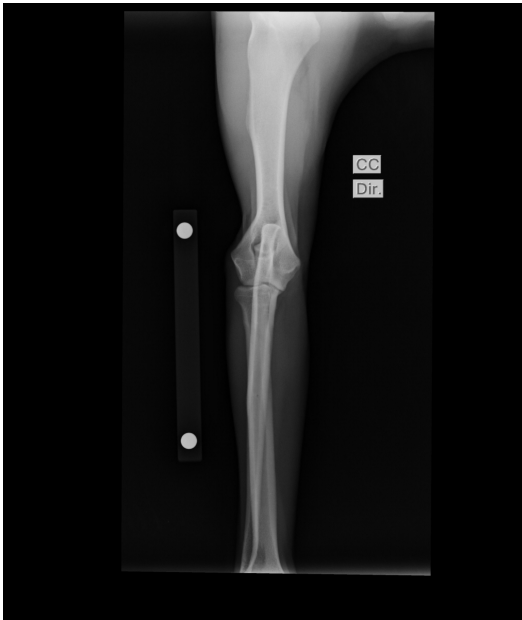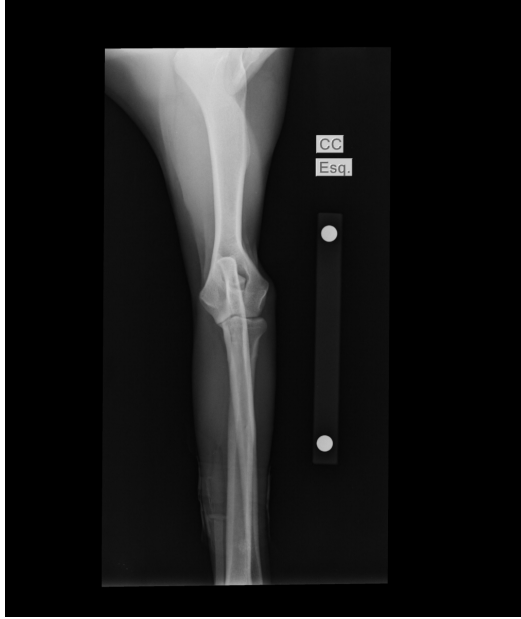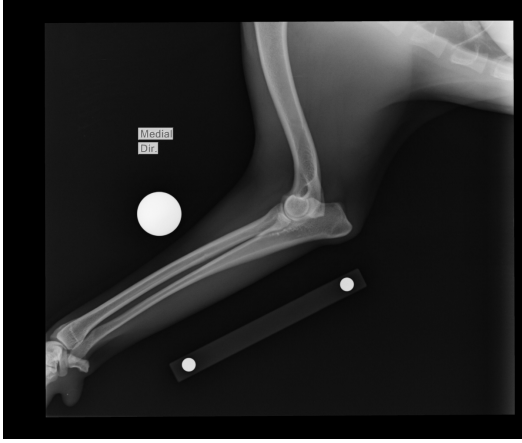
- Cabeças femorais preservadas, com boa congruência articular coxofemoral bilateral;
- Colos femorais sem alterações;
- Ângulo de Norberg em cabeça femoral direita é de aproximadamente 106.9° e em cabeça femoral esquerda é de aproximadamente 105.7°;
- Diáfises femorais íntegras;
- Patelas localizadas em topografia habitual;
- Coluna lombossacra sem alterações;
- Diáfises distais umerais íntegras;
- Epicôndilos umerais preservados;
- Interlinha articular umerorradioulnar sem alterações;
- Diáfises de radio e ulna íntegras;

### Impressão diagnóstica:

- Articulações coxofemorais normais - Grau A (HD-).
- Exame radiográfico de membros torácicos dentro dos padrões de normalidade.

*Assinado eletronicamente por CRMV 14333 Médica Veterinária Chantal Hoffmann Lejeune, Porto Alegre.*

### IMAGENS DO LAUDO



*Lucilma Gurgel*

Lucilma Gurgel Leite  
CRMV - 1393



## VETER CENTRO DIAGNÓSTICO

Rua Joaquim Nabuco, 2986 - Dinísio Torres - Fortaleza - CE  
(85)3224-8464 / (85) 3264-0937 / (85) 98194-6523 (apenas whatsapp)

### LAUDO

NOME	IDADE	ESPÉCIE	RAÇA/CLASSE	SEXO	RG	CHIP/TATUAGEM
MORNINGSTAR MORADA DOS BORDERS (LUKE)	2 anos 10 dias	CANINA	BORDER COLLIE	M		
TUTOR		TELEFONE	FICHA		DATA CADASTRO	
SARAH DIOGENES MENDONÇA DE MATOS BRITO GOIS		(88)99692-2044	33584		18/08/2023 12:15	
CLÍNICA	VETERINÁRIO		CRMV		DATA LAUDO	
SARAH GOES	SARAH D.M.DE M.B.GOES		3212		18/08/2023 18:36	

### Relatório de Sedação (rx)

Animal pesou 15 Kg

**Foi utilizada a seguinte medicação:** Propofol ( 12 mL, IV, lento ), Midazolam (0,6 mL, IV), Flluido ( IV, lento ).

Paciente de temperamento tranquilo. Observada gengivite moderada, não sendo considerado como hipersensibilidade farmacológica.

O paciente atingiu bom plano anestésico durante o exame.

Paciente obteve retorno anestésico satisfatório.

Ficou em observação e fluidoterapia até ser liberado estável e com as devidas recomendações.

Freq cardíaca média aprox 90 bpm.

\* Oxigênio (máscara)

Juliana de Souza Fernandes  
CRMV - 2606